

КАРДИОХИРУРГИЯ

УДК 616.831-005.4-005.1-089-084+616.133-007.272

А. А. Фокин, М. В. Мудрякова

СРАВНИТЕЛЬНЫЕ РЕЗУЛЬТАТЫ ИЗМЕНЕНИЙ ХИРУРГИЧЕСКОГО ЛЕЧЕНИЯ БИЛАТЕРАЛЬНЫХ АТЕРОСКЛЕРОТИЧЕСКИХ ОККЛЮЗИОННО-СТЕНОТИЧЕСКИХ СОННЫХ АРТЕРИЙ

Южно-Уральский государственный медицинский университет, Российская Федерация, 454092, Челябинск, ул. Воровского, 64

Окклюзия ВСА приводит к развитию инсульта с частотой до 40 % в течение первого года, а затем с частотой около 7 % в год. Окклюзия внутренней сонной артерии в области шеи наблюдается в 90 % случаев, в остальных случаях окклюзии подвергается кавернозный или терминальный отдел внутренней сонной артерии. **Цель.** Улучшение результатов лечения с учетом полученной информации в профилактике ишемического инсульта у пациентов с окклюзией ВСА в отдаленном периоде наблюдения. За период с 2007 по 2015 г. в отделении сосудистой хирургии ОКБ № 3 было пролечено 530 больных с поражением брахиоцефальных артерий. Число пациентов с окклюзией ВСА на одной стороне и стенозом на другой составило 93 (17,5 %). В группе пациентов, лечившихся только консервативно, сохранялась высокая частота ТИА, причем в течение первого года наблюдений она составила 20,5 %. В течение восьми лет у 26,6 % развился инсульт в ипсилатеральном бассейне, из этого числа отмечено развитие двух летальных исходов вследствие инфаркта миокарда, восьми — вследствие ишемического инсульта, у двоих пациентов отмечается летальный исход вследствие сопутствующих онкологических заболеваний. Результаты наблюдений сроком до восьми лет за оперированными и неоперированными больными показывают, что у оперированных в большинстве случаев не отмечалось развития признаков нарушения мозгового кровообращения в ипсилатеральном полушарии. Результаты наблюдения за группой неоперированных больных совпадают со среднестатистическими данными, согласно которым больные, перенесшие ишемический инсульт, имеют риск развития последующего инсульта на уровне 5–9 % в год, и до 40 % из них переносят повторный инсульт в течение пяти лет после первого нарушения мозгового кровообращения. Наибольший клинический эффект имела каротидная эндартерэктомия, выполненная у пациентов с транзиторными ишемическими атаками. Анализ результатов исследования свидетельствует о стабильном и долговременном эффекте операции. Библиогр. 8 назв. Ил. 1. Табл. 2.

Ключевые слова: окклюзия внутренней сонной артерии, стеноз внутренней сонной артерии, каротидная эндартерэктомия, профилактика ишемического инсульта.

COMPARATIVE RESULTS OF SURGICAL TREATMENT OF BILATERAL ATHEROSCLEROTIC OCCLUSIVE STENOTIC CAROTID ARTERY DISEASE

A. A. Fokin, M. V. Mudriakova

South Ural State Medical University, 64, Vorovskogo street, Chelyabinsk, 454092, Russian Federation

© Санкт-Петербургский государственный университет, 2016

ICA occlusion leads to stroke at a frequency of up to 40% during the first year after the occlusion, and then at a rate of about 7% per year. The occlusion of the internal carotid artery in the neck is observed in 90% of cases, in other cases, occlusion takes place in the cavernous terminal part of the internal carotid artery. Improved treatment results, taking into account the information obtained in the prevention of ischemic stroke in patients with occlusion of the internal carotid artery in the remote period of observation. During the period from 2007 to 2015 in the department of vascular surgery OKB №3 530 patients were treated with lesions of brachiocephalic arteries. The number of patients with occlusion of the internal carotid artery on one side and stenosis on the other was 93 (17.5%). The group of patients treated only conservatively maintained a high incidence of TIA, 20.5% over the first year of observation. Within 8 years, 26.6% had ipsilateral stroke in the pool, this marked the occurrence of the two deaths due to myocardial infarction, and 8 due to ischemic stroke; Two patients had concomitant death due to cancer. The results of 8 years observation on operated and non-operated patients show that in patients who were operated on in most cases the marked signs of impairment of cerebral circulation in ipsilateral hemisphere were not developed. The results of observation over a group of patients who were not operated coincide with the average data according to which the patients who suffered an ischemic stroke have the risk development of the subsequent stroke at a level of 5–9% in a year, and approximately 40% of them have a repeated stroke over a 5 year period after the first stroke. The best clinical effect belonged to carotid endarterectomy, performed on patients with transitional ischemic attacks. The analysis of the results of the research testifies to the stable and long-term effect of the procedure. Refs 8. Fig 1. Tables 2.

Keywords: occlusion of internal carotid artery, stenosis of internal carotid artery, carotid endarterectomy, ischemic stroke.

Введение

Сосудистые заболевания головного мозга — одна из важнейших медицинских и социальных проблем в большинстве экономически развитых стран, что обусловлено длительной утратой трудоспособности, высоким уровнем смертности и инвалидизацией [1; 2]. Эпидемиологические исследования последних лет указывают на доминирующую роль инсульта головного мозга. По данным ВОЗ, заболеваемость острым нарушением мозгового кровообращения (ОНМК) за последние десять лет возросла от 1,5 до 5,1 случаев на 1000 человек. Смертность от инсульта уступает лишь смертности от заболеваний сердца и опухолей всех локализаций и достигает в экономически развитых странах 11–12 % [3]. Показатели смертности от цереброваскулярных заболеваний в России одни из самых высоких в мире, и в отличие от большинства экономически развитых стран они не только не снижаются, но и имеют тенденцию к увеличению. Ежегодно в нашей стране регистрируется около 400 тыс. новых случаев инсультов, причем до 90 % из них приводят к инвалидизации со стойкими клиническими проявлениями [3].

Главной причиной ишемических инсультов является атеросклеротическое поражение магистральных артерий головного мозга [4]. Риск ОНМК у пациентов с окклюзированной внутренней сонной артерией (ВСА) составляет 5–9 % в год [4]. При сниженном цереброваскулярном резерве риск инсульта достигает 30 %, несмотря на медикаментозную терапию. По данным различных авторов, до 50 % ишемических инсультов обусловлено тромбооблитерирующими поражениями экстра- и интракраниальной локализации. Эти локализации занимают третье место среди всех причин, приводящих к летальному исходу, составляя 12–18 % всех причин смерти. Окклюзия ВСА приводит к развитию инсульта с частотой до 40 % в течение первого года после окклюзии, а затем с частотой около 7 % в год. Окклюзия внутренней сонной артерии в области шеи наблюдается в 90 % случаев, в остальных случаях окклюзии подвергается кавернозный или терминальный отдел внутрен-

ней сонной артерии. Окклюзия внутренней сонной артерии выявляется у мужчин и женщин (10,5 и 5,5 % соответственно) в возрасте 60–79 лет. Результаты исследований, опирающихся на данные ангиографии, показали, что от 1,7 до 10 % всех окклюзий располагаются во внутренней сонной артерии. Окклюзию позвоночной артерии обнаруживали с частотой от 1,5 до 8,6 %, общей сонной — менее чем в 1 % случаев, окклюзия внутричерепных отделов артерий встречалась в 5 %. В каротидных бассейнах часто встречаются многоуровневые (эшелонированные или тандемные) поражения одного сосудистого бассейна [4; 5].

Современная диагностика атеросклеротических поражений брахиоцефальных артерий приобретает решающее значение для раннего выявления окклюзирующих заболеваний и профилактики необратимых нарушений мозгового кровообращения, в том числе превентивных хирургических действий. У бессимптомных больных с подозрением на наличие стеноза сонных артерий по общим факторам или с систолическим шумом, выслушиваемым над сонными артериями, рекомендуется выполнение ультразвукового дуплексного сканирования в качестве начального диагностического теста для выявления гемодинамически значимого стеноза сонных артерий (уровень доказательности С). Больным, у которых развиваются очаговые неврологические симптомы, соответствующие территории, кровоснабжаемой левой или правой внутренней сонной артерией, рекомендуется выполнять дуплексное сканирование, магнитно-резонансную ангиографию (МРА), компьютерную ангиографию (КТА) или селективную церебральную ангиографию для выявления стенозов сонных артерий в случаях, когда сонография либо невыполнима, либо дает противоречивые или по какой-то иной причине недостоверные диагностические результаты (уровень доказательности С). Для асимптомных больных с исключительно высоким риском (несколько сопутствующих заболеваний одновременно) наилучшая медикаментозная терапия может быть оптимальным выбором вместо инвазивных процедур (уровень доказательности С). Однако при выраженных стенозических изменениях брахиоцефальных артерий современные медикаментозные средства могут лишь уменьшить риск инсульта, но полностью предотвратить развитие ОНМК они не в состоянии. Поэтому медикаментозная терапия не может рассматриваться как альтернатива хирургической профилактике.

В настоящее время доказана эффективность антиагрегантов и статинов в профилактике ишемического инсульта [4–6], однако ни один из лекарственных препаратов не способен вызвать регресс уже сформированного атеросклеротического стеноза и окклюзии сонной артерии.

Цель исследования

Улучшение результатов лечения с учетом полученной информации в профилактике ишемического инсульта у пациентов с окклюзией ВСА в отдаленном периоде наблюдения.

Материалы и методы

За период с 2007 по 2015 г. в отделении сосудистой хирургии ОКБ № 3 было пролечено 530 больных с поражением брахиоцефальных артерий. Число пациентов с окклюзией ВСА на одной стороне и стенозом на другой — 93 (17,5 %). Больные со-

ставили две группы. Первая группа — перенесшие КЭЭ (60 человек, 11,3 %), вторая (контрольная) — получавшие только консервативную терапию (33 человека, 6,2 %). Средний возраст больных — 68 ± 7 лет.

Критерием включения в исследование считали симптомных и асимптомных больных с окклюзиями ВСА на одной стороне и гемодинамически значимыми стенозами на противоположной, а также показания к проведению КЭЭ. Критерии исключения: острая стадия ишемического инсульта (до двух месяцев), окклюзия ВСА в интракраниальном отделе, наличие тяжелых сопутствующих соматических заболеваний.

Были проанализированы частота и причины неврологических осложнений в различные сроки после КЭЭ. Оценивали динамику показателей качества жизни с помощью опросника SF-36 (Short Form-36) [7].

Все пациенты в стационаре или на догоспитальном этапе проходили обследование, включавшее сбор анамнеза, объективный осмотр, общеклинические исследования, оценку неврологического статуса, оценку кардиального статуса, цветное дуплексное сканирование брахиоцефальных артерий, магнитно-резонансную томографию (МРТ) или компьютерную томографию (КТ) головного мозга, дополнительные инструментальные и лабораторные методы диагностики сопутствующей патологии.

При обследовании головного мозга ишемические очаги в большинстве случаев были выявлены в бассейне окклюзированной ВСА, что составляет 67 %, а в контралатеральном бассейне — до 21 %, и только в 12 % случаев ишемических очагов не выявлено ни в одном бассейне.

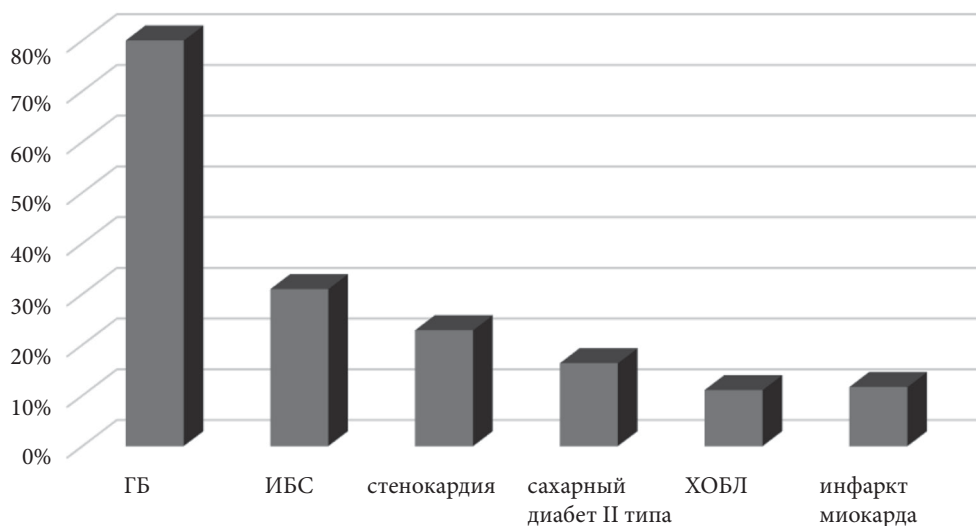


Рис. Частота встречаемости сопутствующих хронических заболеваний среди пациентов, перенесших КЭЭ

Под общей анестезией проводились 17 операций (28,3 %), под анестезией шейного сплетения — 43 (71,6 %). Интраоперационно неврологических дефицитов у больных не отмечалось. Учитывая нетолерантность головного мозга к пережатию ВСА, в 22 % случаях операции проводились под внутренним шунтом.

Оценка неврологических расстройств проводилась по шкале степени тяжести инсульта NIHSS (Американского института неврологических расстройств и инсульта). У всех больных после приступа имелись постинсультные пирамидные двигательные расстройства в виде гемипарезов различной степени выраженности, нарушения чувствительности, дизартрия или афазия. По выраженности неврологических симптомов пациенты трех групп статистически не различались ($p > 0,05$). Для оценки степени инвалидизации применялась модифицированная шкала Рэнкина (табл. 1).

Таблица 1. Шкала Рэнкина

Баллы	Симптомы
0	Нет симптомов
1	Отсутствие существенных нарушений жизнедеятельности, несмотря на наличие некоторых симптомов болезни; способен выполнять все повседневные обычные обязанности
2	Легкое нарушение жизнедеятельности; не способен выполнять некоторые прежние обязанности, но справляется с собственными делами без посторонней помощи
3	Умеренное нарушение жизнедеятельности; потребность в некоторой помощи, но ходит без посторонней помощи
4	Выраженное нарушение жизнедеятельности; не способен ходить без посторонней помощи, не способен справляться со своими телесными (физическими) потребностями без посторонней помощи
5	Грубое нарушение жизнедеятельности; прикован к постели, недержание кала и мочи, потребность в постоянной помощи медицинского персонала

С учетом клинических проявлений заболевания пациенты были разделены в зависимости от исходной степени сосудисто-мозговой недостаточности (СМН) по классификации А. В. Покровского: I степень — 24 (30,3 %), II степень — 10 (12,6 %), III степень — 8 (10,2 %), IV степень — 37 (46,8 %).

Основными жалобами пациентов при госпитализации стали последствия перенесенного инсульта — 37 %, проявления вертебро-базилярной недостаточности (ВБН) — 27 % и общемозговые симптомы — 10,2 %, у 26 % в момент госпитализации жалоб не было (табл. 2).

Таблица 2. Сопоставление неврологической симптоматики

Наличие жалоб при госпитализации	Количество
Последствия перенесенного инсульта:	
— моторные;	19,8 %
— речевые;	10,5 %
— сенсорные.	6,7 %
Вертебро-базилярная недостаточность:	
— головокружения;	15,7 %
— шум в ушах;	5,9 %
— атаксия.	5,4 %
Общемозговая симптоматика:	
— головная боль;	7,8 %
— снижение памяти.	2,4 %
Жалоб нет	25,8 %

При анализе факторов риска обращает на себя внимание очень высокая распространенность гипертонической болезни (ГБ) — в 80 % случаев, причем у четверти пациентов она была контролируемой (средний уровень артериального давления (АД) ниже 140/90 мм рт. ст.). Не случайны также частая встречаемость ишемической болезни сердца у 31 %, стенокардии в различных проявлениях у 22,9 %, сахарный диабет второго типа у 16,4 %, хроническая обструктивная болезнь легких (ХОБЛ), которая была зафиксирована в 11,1 % случаев. У 11,7 % пациентов отмечался инфаркт миокарда в анамнезе более чем за шесть месяцев до операции. Статистически значимых различий между группами по сопутствующим заболеваниям и в методах лекарственного лечения не выявлено ($p > 0,05$).

У больных обнаружены гемодинамически и клинически значимые поражения других артериальных бассейнов, и часть больных, в основном с I и III степенью СМН, обращалась в клинику по поводу ишемии нижних конечностей (н/к). Этим больным в большинстве случаев выполнялись поэтапные и — редко — сочетанные реконструкции других артериальных бассейнов, например реконструкция аорто-бедеренного (АБ) сегмента. Распространены были также варикозное расширение вен (ВРВ) н/к, хронические обструктивные заболевания легких (ХОЗЛ), хронический гастрит.

Результаты и обсуждение

В группе пациентов, лечившихся только консервативно, сохранялась высокая частота ТИА, причем в течение первого года наблюдений она составила 20,5 %. В течение восьми лет у 26,6 % развился инсульт в ипсилатеральном бассейне, из этого числа отмечено развитие двух летальных исходов вследствие инфаркта миокарда, восьми — вследствие ишемического инсульта, у двоих пациентов — летальный исход вследствие сопутствующих онкологических заболеваний.

В группе пациентов, которым было проведено КЭЭ: три пациента перенесли нелетальный инфаркт миокарда; летальный исход вследствие инфаркта миокарда у троих пациентов; нелетальный ишемический инсульт — у двух пациентов. У всех оперированных больных степень рестенозов не превышала 20 % от общего просвета артерии в зоне операции.

У 78 пациентов была проведена оценка качества жизни (57 из первой группы и 21 из второй группы). Для наглядности исследовали динамику показателей качества жизни за восемь лет, пять лет и за один год.

Анализ результатов свидетельствует, что у пациентов первой группы после КЭЭ достоверное улучшение качества жизни наблюдалось по следующим показателям: «физическая активность» (16,6 %), «роль физических проблем в ограничении жизнедеятельности» (64,5 %), «общее здоровье» (24,2 %), «жизнеспособность» (24,3 %), «социальная активность» (12,3 %), «психическое здоровье» (16,1 %). Не выявлено достоверных различий до и после КЭЭ по показателю «физическая боль».

В группе неоперированных больных достоверно не возрос ни один показатель, а, напротив, достоверно снизились «социальная активность» (39,3 %), «роль эмоциональных проблем» (21 %), «психическое здоровье» (24,4 %).

Заключение

Данные наблюдений свидетельствуют о том, что у оперированных больных в большинстве случаев не отмечалось признаков развития нарушения мозгового кровообращения в ипсилатеральном полушарии. Результаты же наблюдения за группой неоперированных больных совпадают со среднестатистическими данными, согласно которым больные, перенесшие ишемический инсульт, имеют риск развития последующего инсульта на уровне 5–9 % в год и до 40 % из них переносят повторный инсульт в течение пяти лет.

Результаты исследования показали, что консервативная терапия не обеспечивает достаточной коррекции и предупреждения прогрессирования цереброваскулярной недостаточности на фоне билатеральных атеросклеротических окклюзионно-стенозных поражений сонных артерий.

Литература

1. Кобза И. И., Мелень А. П., Трутяк Р. И. и др. Профилактика ишемического инсульта у пациентов с окклюзией внутренней сонной артерии: магистрализация наружной сонной артерии // *Сердце и сосуды*. 2013. № 3. С. 37–41.
2. Национальные рекомендации по ведению пациентов с заболеваниями брахиоцефальных артерий: Российский согласительный документ. М.: Российское общество ангиологов и сосудистых хирургов; Ассоциация сердечнососудистых хирургов, 2013. URL: http://angiolsurgery.org/recommendations/2013/recommendations_brachiocephalic.pdf (дата обращения: 27.03.2013).
3. Покровский А. В., Белоярцев Д. Ф. Хроническая сосудисто-мозговая недостаточность (окклюзионное поражение ветвей дуги аорты) // *Клиническая ангиология*. 2004. Т. 1. С. 734–804.
4. Шатравка А. В., Сокурено Г. Ю., Акифьева О. Д. и др. Оценка эффективности операций на наружной сонной артерии // *Ангиология и сосудистая хирургия*. 2015. Т. 21, № 2. С. 115–123.
5. Lee J. I., Jander S., Oberhuber A., Schelzig H. et al. Stroke in patients with occlusion of the internal carotid artery: options for treatment // *Expert Rev. Neurother.* 2014. Vol. 14, No 10. P. 1153–1167.
6. Dalainas I., Avgerinos E. D., Daskalopoulos M. E. et al. The critical role of the external carotid artery in cerebral perfusion of patients with total occlusion of the internal carotid artery // *J. Int. Angiol.* 2012. Vol. 31, No 1. P. 16–21.
7. Белова А. Н. Шкалы, тесты и опросники в неврологии и нейрохирургии: руководство для практикующих врачей и научных работников. М., 2004. 432 с.
8. Robert L. Grubb Jr., William J. Powers. Surgical results of the Carotid Occlusion Surgery Study // *J. Neurosurgery*. 2013. No 2. P. 25–33.

Для цитирования: Фокин А. А., Мудрякова М. В. Сравнительные результаты изменений хирургического лечения билатеральных атеросклеротических окклюзионно-стенозных сонных артерий // *Вестник Санкт-Петербургского университета. Серия 11. Медицина*. 2016. Вып. 3. С. 71–78. DOI: 10.21638/11701/spbu11.2016.307.

References

9. Kobza I. I., Melen' A. P., Trutiak R. I. et al. Profilaktika ishemicheskogo insul'ta u patsientov s okkliuziei vnutrennei sonnoi arterii: magistralizatsiia naruzhnoi sonnoi arterii [Prevention of coronary stroke of the occlusion of the internal carotid artery: magistralisation of the outer carotid artery]. *Serdtshe i sosudy*, 2013, no. 3, pp. 37–41. (In Russian)
10. *Natsional'nye rekomendatsii po vedeniiu patsientov s zabolevaniiami brakhiosefal'nykh arterii: Rossiiskii soglasitel'nyi dokument* [National recommendations for the patients with brachiocephalic arteries: Russian conciliation Document]. Moscow, Rossiiskoe obshchestvo angiologov i sosudistykh khirurgov; Assotsiatsiia serdechnososudistykh khirurgov, 2013. Available at: http://angiolsurgery.org/recommendations/2013/recommendations_brachiocephalic.pdf (accessed: 27.03.2013) (In Russian)
11. Pokrovskii A. V., Beloiartsev D. F. Khronicheskaiia sosudisto-mozgovaia nedostatochnost' (okkliuzionnoe porazhenie vetvei dugi aorty) [Chronic neurovascular brain deficiency (occlusion defeat of the braches of the aorta arc)]. *Klinicheskaiia angiologiya*, 2004, vol. 1, pp. 734–804. (In Russian)

12. Shatravka A. V., Sokurenko G. Iu., Akif'eva O. D. et al. Otsenka effektivnosti operatsii na naruzhnoi sonnoi arterii [Evaluation of the effectiveness of the operations on the external carotid artery]. *Angiologiya i sosudistaia khirurgiya*, 2015, vol. 21, no. 2, pp. 115–123. (In Russian)

13. Lee J. I., Jander S., Oberhuber A., Schelzig H. et al. Stroke in patients with occlusion of the internal carotid artery: options for treatment. *Expert Rev. Neurother*, 2014, vol. 14, no. 10, pp. 1153–1167.

14. Dalainas I., Avgerinos E. D., Daskalopoulos M. E. et al. The critical role of the external carotid artery in cerebral perfusion of patients with total occlusion of the internal carotid artery. *J. Int. Angiol.*, 2012, vol. 31, no. 1, pp. 16–21.

15. Belova A. N. *Shkaly, testy i oprosniki v nevrologii i neirokhirurgii: rukovodstvo dlia praktikuiushchikh vrachei i nauchnykh rabotnikov* [Scales, tests and questionnaires in neurology and neurosurgery: a guide for practitioners and researchers]. Moscow, 2004. 432 p. (In Russian)

16. Robert L. Grubb Jr., William J. Powers. Surgical results of the Carotid Occlusion Surgery Studys. *J. Neurosurgery*, 2013, no. 2, pp. 25–33.

For citation: Fokin A. A., Mudriakova M. V. Comparative results of surgical treatment of bilateral atherosclerotic occlusive stenotic carotid artery disease. *Vestnik of Saint Petersburg University. Series 11. Medicine*, 2016, issue 3, pp. 71–78. DOI: 10.21638/11701/spbu11.2016.307.

Статья поступила в редакцию 27 июня 2016 г.

Контактная информация

Фокин Алексей Анатольевич — доктор медицинских наук; alanfokin@yandex.ru
Мудрякова Мария Владимировна — аспирант; marinesku_rodovicha_1@mail.ru

Fokin Aleksey A. — DM; alanfokin@yandex.ru
Mudriakova Mariya V. — postgraduate; marinesku_rodovicha_1@mail.ru