

*М. П. Королев, Л. Е. Федотов, Ю. А. Спесивцев,
А. Л. Оглоблин, А. А. Смирнов, Ш. Д. Мамедов, Е. В. Конанов*

РАЗЛИЧНЫЕ ЭНДОСКОПИЧЕСКИЕ МЕТОДЫ ЛЕЧЕНИЯ АХАЛАЗИИ КАРДИИ

Городская Мариинская больница, Российская Федерация, 194104, Санкт-Петербург, Литейный пр., 56

В статье представлен оптимальный алгоритм обследования больных с подозрением на ахалазию кардии. Для установления диагноза использовали рентгенологический метод исследования, МСКТ органов грудной клетки, верхнего этажа брюшной полости и эндоскопический метод исследования. Все используемые методы позволяют своевременно и правильно установить диагноз и стадию развития заболевания. При стадировании заболевания использована классификация, предложенная Б. В. Петровским (1962 г.). Рассмотрены результаты лечения ахалазии кардии посредством эндоскопической баллонной дилатации, направленной на расширение нижнего пищеводного сфинктера, введение ботулинического токсина, что способствует снижению тонуса кардии, малоинвазивные эндоскопические методики в сочетании с медикаментозной терапией, а также хирургическое лечение больных с IV стадией заболевания, которое позволяет получить хороший и удовлетворительный клинический результат лечения у 98,2% больных. Также в статье представлен совершенно новый в Российской Федерации эндоскопический метод лечения ахалазии кардии — пероральная эндоскопическая миотомия (РОЕМ, peroral esophageal myotomy). Библиогр. 19 назв. Ил. 8.

Ключевые слова: ахалазия кардии, баллонная дилатация, ботулинический токсин, пероральная эндоскопическая миотомия.

DIFFERENT ENDOSCOPIC TREATMENT OPTIONS IN THE MANAGEMENT OF ACHALASIA

M. P. Korolev, L. E. Fedotov, U. A. Spesivtsev, A. L. Ogloblin, A. A. Smirnov, S. D. Mamedov, E. V. Konanov
City Mariinsky hospital, 56, Liteynyi pr., St. Petersburg, 194104, Russian Federation

In this article, we showed the optimal examination schedule in patients with suspected achalasia. The diagnostic algorithm of achalasia included X-ray, multispiral computed tomography (MSCT) of the chest and upper abdomen and endoscopic examination methods. All these methods allowed for establishing the exact diagnosis and precise stage of the disease. The most common classification for achalasia staging in the Russian Federation is the classification proposed by Petrovskiy B. V. in 1962 which is based on the interpretation of X-ray imaging results because of their simplicity and availability. In this study we also showed different treatment options such as an endoscopic balloon pneumatic dilation used to relieve the obstruction by mechanical disrupting, botulinum toxin injection directed to reduce pressure of the lower esophageal sphincter, minimally invasive interventions with pharmacological therapy, and surgical treatment for patients with IV stage of the disease that may benefit in 98,2% of those patients. Additionally we showed clinical results of an absolutely new treatment method of endoscopic managing achalasia in the Russian Federation: oral esophageal myotomy (POEM) used in our clinic since 2014. It is a promising and minimally invasive option for treating achalasia. However, it still requires more data and assessment of clinical efficacy. Refs 19. Figs 8.

Keywords: Achalasia, endoscopic balloon pneumatic dilation, botulinum toxin injection, peroral endoscopic myotomy (POEM).

Введение

В структуре хирургических заболеваний пищевода ахалазия кардии занимает 3-е место после онкологических заболеваний и рубцовых стриктур, составляя 3,1–20% всех заболеваний пищевода [4].

Из-за недостаточного понимания этиологии и патогенетических механизмов заболевания нет единого мнения в терминологии, классификации стадии заболевания и методах лечения.

J. Mikulicz в 1882 г. в качестве этиологического фактора заболевания считал спазм кардии, развившейся под влиянием внутренних или внешних факторов. Исходя из этого механизма он предложил название кардиоспазм [1].

В 1924 г. А. Hurst, а затем и G. Rake [2] на основании гистологических исследований показали, что при кардиоспазме в области кардии наблюдается дегенерация нервных волокон интрамуральных нервных сплетений, и высказали предположение, что в основе кардиоспазма лежит не спазм кардии, а утрата им способности к раскрытию в ответ на акт глотания. В связи с чем было предложено более точное название — ахалазия кардии.

Однако такое деление на кардиоспазм и ахалазию кардии продолжает оставаться спорным. Несмотря на все разнообразие мнений, термин «ахалазия кардии» признан и зарегистрирован в международной классификации болезней.

Идиопатическая ахалазия — это воспалительное заболевание неизвестной этиологии, характеризующееся отсутствием перистальтики пищевода и неспособностью нижнего пищеводного сфинктера к расслаблению вследствие потери ингибиторных нейронов в пищеводном межмышечном сплетении [3].

В настоящее время в лечении больных, страдающих ахалазией кардии, нет сложившегося стандарта оказания помощи, поэтому требуется анализ различных эндоскопических методик и хирургического способа лечения заболевания.

Материал и методы

На кафедре общей хирургии с курсом эндоскопии СПбГПМУ, на базе СПб ГБУЗ «Городская Мариинская больница» г. Санкт-Петербурга за период с 2003 г. по 2014 г. диагноз «ахалазия кардии» установлен у 166 больных (мужчин — 67 и женщин — 99) в возрасте от 18 до 92 лет (средний возраст составил 45,7 лет). Всем больным выполняли рутинное рентгенологическое исследование пищевода, эндоскопическое исследование, а с 2006 г. применяли эндоскопическую ультрасонографию. В 2014 г. в алгоритм обследования включен метод мультиспиральной компьютерной томографии (МСКТ) органов грудной клетки и верхнего этажа брюшной полости. Метод позволяет более достоверно исключить органическое поражение в области пищеводно-желудочного перехода, органов грудной и брюшной полостей.

В работе использовали известную в России классификацию, предложенную, Б. В. Петровским в 1962 г. [4]. Таким образом, у 12 больных (7,5 %) диагностирована I стадия заболевания, у 66 больных (39,5 %) — II стадия заболевания, у 77 больных (46,4 %) — III стадия заболевания и у 11 больных (6,6 %) — IV стадия.

На основании проводимых исследований определяли возможность выполнения эндоскопических методов лечения. Наличие перистальтики, отсутствие органического поражения в области пищеводно-желудочного перехода считались благоприятным прогностическим фактором для эндоскопического метода (баллонная дилатация, интрамуральное введение ботулинового токсина). Больные с S-образным искривлением пищевода, отсутствующей перистальтикой, провиса-

нием дна пищевода ниже уровня кардии, были кандидатами для хирургического лечения. Им выполнялась резекция пищевода с одномоментной пластикой желудочным трансплантатом.

Всем больным независимо от стадии заболевания применялась медикаментозная терапия, направленная на лечение «застойного» и микотического эзофагита, коррекцию моторики пищевода (в зависимости от стадии заболевания), снижение кислотопродуцирующей функции желудка.

Большинству пациентов применяли эндоскопические методы лечения, которые были направлены на расширение кардии и снижение тонуса нижнего пищеводного сфинктера.

Для проведения баллонной дилатации кардии использовали баллонные дилататоры различных фирм производителей (Wilson-Cook, Endo-Flex, Boston-Scientific), диаметром 30–40 мм и длиной от 8 до 16 см. При дилатации придерживались следующих позиций: экспозиция баллона была 10–30 мин, давление в баллоне — от 1 до 3 атм. Давление в баллоне повышали при каждой последующей манипуляции, контроль осуществлялся при помощи манометра фирмы Wilson-Cook [5–10].

С 2010 г. по 2012 г. помимо баллонной кардиодилатации пищеводно-желудочного перехода мы применяли интрамуральное введение ботулинического токсина [11–14]. Использовали препарат «Диспорт» Ipsen Biopharm Ltd, в дозировке 250 Ед, которые вводились равными порциями по 62,5 Ед при помощи эндоскопического инъектора в 4 точки в мышечном слое нижнего пищеводного сфинктера.

Хирургическое лечение выполнено шести больным (3,6%). Четырём пациентам была выполнена операция кардиомиотомия по Геллеру—Суворовой, и двум больным с S-образным пищеводом — резекция нижнего грудного отдела органа с одномоментной пластикой желудочным трансплантатом. Также выполнена операция четырём больным с разрывом пищевода после кардиодилатации [15–17].

С 2014 г. в клинике мы стали внедрять новый метод лечения в России — эндоскопическую кардиомиотомию, известную в зарубежной литературе как *peroral endoscopic myotomy* (ПОЕМ) [3, 18, 19]. Методика заключается в формировании канала в подслизистом слое, в зоне повышенного тонуса пищевода и рассечении циркулярного мышечного слоя. В настоящее время метод использован у семи больных.

Используем эндоскоп фирмы Olympus GIF1TQ 160 с фиксированным дистальным прозрачным колпачком. Для подачи газа (CO₂) через канал эндоскопа применяем инсуффлятор CO₂UCRO Olympus. После визуального определения повышенного мышечного тонуса пищевода на расстоянии 25 см от резцов по задней стенке при помощи Hybrid Knife ERBEJET2 игольчатого типа выполняем рассечение слизистой оболочки на протяжении 1,5 см (рис. 1), после чего эндоскоп проводим в подслизистый слой (рис. 2). Применяем электроблок ERBEAPC 300. Слизистая оболочка и мышечный слой при этом хорошо дифференцируются. Для более четкой визуализации подслизистого слоя при гидропрепаровке пользуемся физиологическим раствором, окрашенным индиго карминовым. В дистальной части пищевода (в зоне гипертонуса) возникали трудности из-за ограничения подвижности аппарата. Канал в подслизистом слое следует формировать на 1,5–3,0 см дистальнее пищеводно-желудочного перехода (42–44 см от резцов) (рис. 3). Далее на 30 см от резцов производим порционное рассечение циркулярного мышечного слоя до появления продольных мышечных волокон (рис. 4) на всем протяжении сформиро-

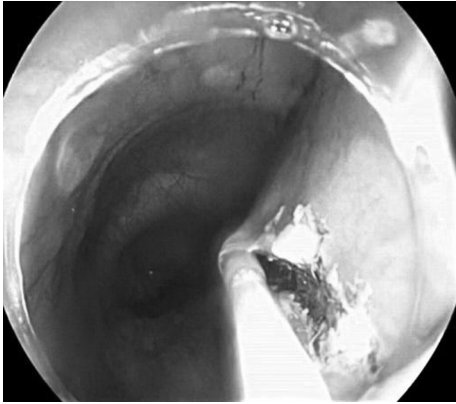


Рис. 1. Рассечение слизистой оболочки задней стенки пищевода

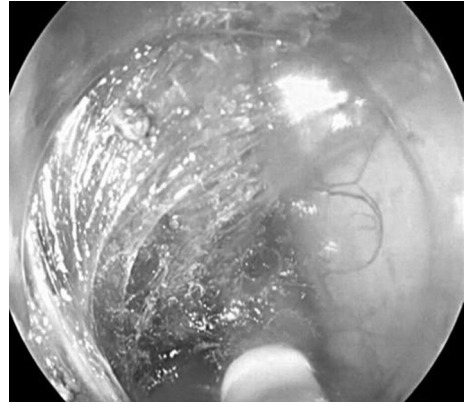


Рис. 2. Проведение эндоскопа в подслизистом слое

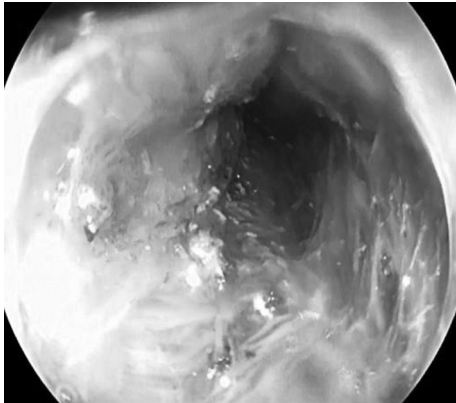


Рис. 3. Формирование канала дистальнее желудочно-пищеводного перехода

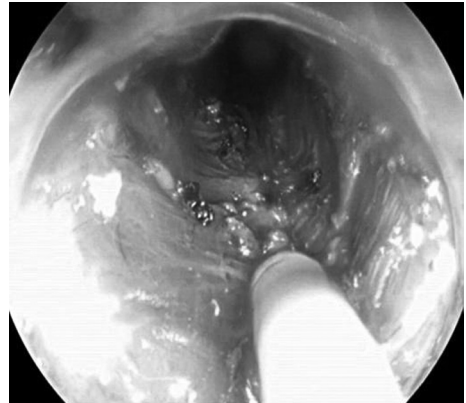


Рис. 4. Рассечение циркулярного мышечного слоя

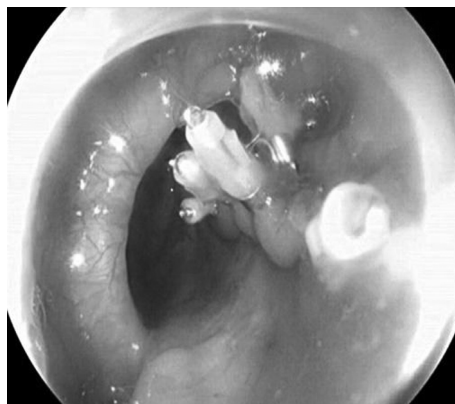

Рис. 5. Шивание дефекта слизистой оболочки пищевода клипсами фирмы Olympus

ванного подслизистого канала. После рассечения нижнего пищеводного сфинктера визуально отмечается расширение диаметра канала в области спазмированного сегмента пищевода. Дефект слизистой оболочки, через который вводился аппарат в подслизистый слой, сшиваем клипсами фирмы Olympus NX-610–135L (рис. 5).

Результаты исследования и обсуждение

Баллонная дилатация пищеводно-желудочного перехода выполнена 144 пациентам (87%). Временной период наблюдения за пациентами составлял от 7 мес. до 5 лет. Хороший результат лечения получили у 72 больных (50%), удовлетворительный результат — у 64 (44,6%), неудовлетворительный результат — у 6 (4%), и у 2 больных результат лечения не был оценен. У 4 пациентов (2,7%) произошла перфорация пищевода во время проведения баллонной дилатации, что потребовало экстренной операции. Следует с осторожностью относиться к больным, имеющим IV стадию заболевания, так как имеются S-образное искривление пищевода, рубцовые изменения в области пищеводно-желудочного перехода и выраженная атония органа.

Для оценки эффективности дилатации кардии четких критериев не существует. В основном оценивается клинический эффект в виде уменьшения или устранения дисфагии, прибавление больного в весе, уменьшение болей за грудиной, исчезновение легочных симптомов (ночной кашель, частые инфекционные заболевания респираторной системы).

Поскольку пациенты не всегда могут четко дифференцировать момент ухудшения прохождения пищи, то зачастую повторно обращаются за медицинской помощью с прогрессированием заболевания, что приводит к более частому проведению поддерживающих дилатаций.

Введение ботулинического токсина мы применили у 16 больных (9,6%). У всех пациентов эффект развивался в течение первых суток. В одном случае эффекта от введения препарата не было. Промежуток времени без дисфагии составлял до 1,5 лет.

К недостаткам метода мы относим довольно ранний рецидив дисфагии, что требует повторного введения препарата в нижний пищеводный сфинктер, и высокую стоимость процедуры. С другой стороны, данная методика обладает следующими преимуществами: короткий койко-день, низкий риск осложнений, однократное введение за одну госпитализацию, применение препарата у больных, имеющих тяжелую сопутствующую патологию.

Использование баллонной дилатации кардии, применение ботулинического токсина и хирургического лечения в сочетании с медикаментозной терапией позволяют достигать хороших и удовлетворительных результатов у 98,2% больных.

В группу больных, которым была проведена РОЕМ, включены пациенты, страдающие II и III стадией ахалазии кардии. В настоящее время мы воздерживаемся от выполнения эндоскопической операции у больных, страдающих IV стадией заболевания, из-за анатомической особенности органа и рубцовых изменений в стенке пищеводно-желудочного перехода.

Данный метод лечения позволяет пересечь нижний пищеводный сфинктер, что приводит к нарушению замыкательной функции кардии. Следует отметить частич-

ное разрушение межмышечного нервного сплетения, что может приводить к нарушению иннервации абдоминального отдела пищевода и снижению его тонуса.

Клинический пример. Больная Б., 77 лет, в течение нескольких лет испытывала затруднение прохождения твердой и жидкой пищи по пищеводу, похудела. Поступила в клинику с дисфагией неясного генеза для обследования и лечения. Больной выполнен комплекс исследований. Установлена ахалазия кардии III степени. На рис. 6 представлена рентгенограмма пищевода. Принято решение о выполнении РОЕМ. Послеоперационный период протекал гладко. Клинически больная отмечала уменьшение явлений дисфагии. На третьи сутки выполнена рентгеноскопия пищевода с 76%-ным раствором «Урографина». Контрастное вещество порционно и довольно свободно поступает в желудок. Кардия открывается до 0,8 см (рис. 7).

Необходимо знать об осложнениях в ходе проведения операции. У одной больной развилась гиперкапния на фоне инсуффляции CO₂, что сопровождалось повышением артериального давления до 180\90 мм рт. ст. и тахикардией до 100 ударов в мин. Данное состояние было скорректировано через 60 мин после окончания операции в отделении реанимации. У одного больного развился напряженный карбоксиперитонеум (рис. 8), который был разрешен проведением лапароцентеза иглой

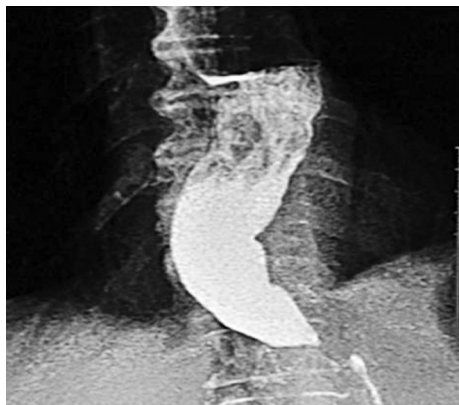

Рис. 6. Ахалазия кардии III степени. Рентгенограмма пищевода

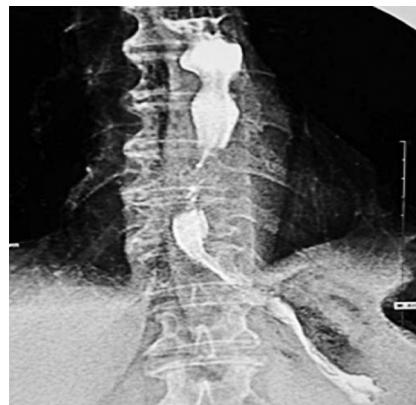

Рис. 7. Рентгенография пищевода на третьи сутки после оперативного лечения

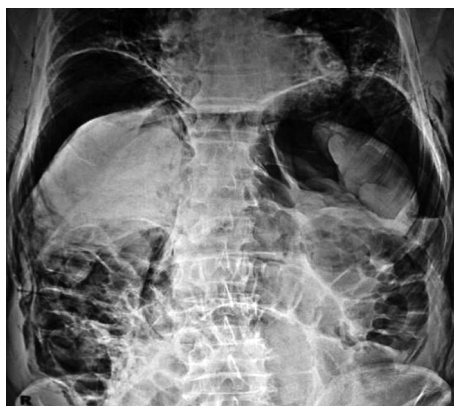

Рис. 8. Напряженный карбоксиперитонеум

Вереша. Причиной развития карбоксиперитонеума следует считать перфорацию стеки органа в абдоминальном отделе.

В настоящее время не представляется возможным в должной мере оценить результаты лечения из-за небольшого количества больных и различной длительности наблюдения в послеоперационном периоде.

На сегодняшний день нет четких показаний к применению того или иного метода лечения. Все методы направлены на снижение или устранение сократительной функции мышечного слоя кардии, поэтому эффективность лечения будет различной в зависимости от степени патологических изменений стенки пищевода и сохранения ее сократительной функции. Мы применяем эндоскопические неинвазивные методы, такие как баллонная дилатация и интрамуральная инъекция ботулинического токсина при I–II–III стадиях заболевания. Хирургический способ лечения применяем при IV стадии заболевания.

Очевидно, что способ эндоскопической эзофагомиотомии является новым, патогенетически обоснованным и высокоэффективным методом лечения у больных, страдающих II–III и, возможно, IV стадией заболевания.

Литература

1. Mikilicz J. R. Handb. der praktischen Chirurgie.
2. Hurst A. F., Rake G. W. Achalasia of the cardia // Q. S. Med. 1930. Vol. 23. P. 491–507.
3. Park W., Vaezi M. F. Etiology and pathogenesis of achalasia the current understanding // Am. J. Gastroenterol. 2005 Jun. Vol. 100 (6). P. 1404–1414.
4. Петровский Б. В. Кардиоспазм и его хирургическое значение // Труды 27-го Всесоюзного съезда хирургов. М., 1962. С. 162–173.
5. Boztas G., Mungan Z., Ozdil S., Akyuz F., Karaca C., Demir K., Kaymakoglu S., Cakaloglu Y., Okten A. Pneumatic balloon dilatation in primary achalasia: the long-term follow-up results // Hepatogastroenterology. 2005 Mar-Apr. Vol. 52 (62). P. 475–480.
6. Beker K., Biesenbach S., Erckenbrecht J. F., Frieling T. Effect of balloon compliance on symptomatic success of pneumatic dilation in achalasia patients // Z. Gastroenterol. 2001 Oct. Vol. 39 (10). P. 831–836.
7. Chan K. C., Wong S. K., Lee D. W., Mui W. L., Chan A. C., Ng E. K., Wu J. C., Sung J. J., Chung S. C. Short-term and long-term results of endoscopic balloon dilation for achalasia: 12 years experience // Endoscopy. 2004 Aug. Vol. 36 (8). P. 690–694.
8. Dobrucali A., Erzin Y., Tuncer M., Dracan A. Long-term results of graded pneumatic dilatation under endoscopic guidance in patients with primary esophageal achalasia // World J. Gastroenterol. 2004 Nov 15. Vol. 10 (22). P. 3322–3327.
9. Eckardt V. F., Gockrl I., Bernhard G. Pneumatic dilation for achalasia: late results of a prospective follow up investigation // Gut. 2004. Vol. 53. P. 629–633.
10. Farhoomand K., Connor J. E., Richter J. E., Achkar E., Vaezi M. F. Predictors of outcome of pneumatic dilation in achalasia // Clin. Gastroenterol. Hepatol. 2004 May. Vol. 2(5). P. 389–394.
11. Орлова О. Р., Яхно Н. Н. Применение Ботокса (токсина ботулизма типа А) в клинической практике. М.: Каталог, 2001. 123 с.
12. Орлова О. Р. Возможности и перспективы использования ботулотоксина в клинической практике // Русский медицинский журнал. 2006. № 23. С. 3–10.
13. Скворцов М. Б., Журавлев С. В., Шинкарев Н. В., Трухан Р. Г. Эндоскопические методики дилатации при кардиоспазме. Обеспечение безопасности // Сб. тезисов 2-го Московского международного конгресса по эндоскопической хирургии. М., 1997. С. 326–327.
14. Zaninotto G., Vergadoro V., Costantini M., Costantino M., Molena D., Rizzetto C., Epifani M., Ruol A., Nicolletti L., Ancona E. Botulinum toxin injection versus laparoscopic myotomy for the treatment of esophageal achalasia: economic analysis of a randomized trial // Surg. Endosc. 2004 Apr. Vol. 18(4). P. 691–695. Epub 2004 Mar.
15. Галленгер Ю. И., Годжелло Э. А. Оперативная эндоскопия. М., 1999. 273 с.
16. Черноусов А. Ф., Богопольский П. М., Курбанов Ф. С. Хирургия пищевода: Руководство для врачей. М.: Медицина, 2000. 352 с.

17. Campos G. M., Vittinghoff E., Rabl C., Takata M., Gadensttter M., Lin F., Ciovica R. Endoscopic and surgical treatments for achalasia: a systematic review and meta-analysis // *Ann. Surg.* 2009 Jan. Vol. 249. P.45–57.

18. Hungness E. Per oral Endoscopic Myotomy (POEM): Achalasia — Treatment options and Expected outcomes // *SAGES PG Course* 2012.

19. Von Renteln D., Inoue H., Minami H., Werner Y. B., Pace A., Kersten J. F., Much C. C., Schachschal G., Mann O., Keller J., Fuchs K. H. Rsch T. Peroral endoscopic myotomy for the treatment of achalasia: a prospective single center study // *Am. J. Gastroenterol.* 2012 Mar. Vol. 107(3). P. 411–417.

Для цитирования: Королев М. П., Федотов Л. Е., Спесивцев Ю. А., Оглоблин А. Л., Смирнов А. А., Мамедов Ш. Д., Конанов Е. В. Различные эндоскопические методы лечения ахалазии кардии // *Вестник Санкт-Петербургского университета. Серия 11. Медицина.* 2016. Вып. 2. С. 20–28. DOI: 10.21638/11701/spbu11.2016.203

References

1. Mikilicz J. R. *Handb. der praktischen Chirurgie.*
2. Hurst A. F., Rake G. W. Achalasia of the cardia. *Q. S. Med.*, 1930, vol. 23, pp. 491–507.
3. Park W., Vaezi M. F. Etiology and pathogenesis of achalasia the current understanding. *Am. J. Gastroenterol.*, 2005 Jun, vol. 100 (6), pp. 1404–1414.
4. Petrovskii B. V. Kardiospazm i ego khirurgicheskoe znachenie [Cardiospasm and its surgical significance]. *Trudy 27-go Vsesoiuznogo s'ezda khirurgov.* Moscow, 1962, pp. 162–173. (In Russian)
5. Boztas G., Mungan Z., Ozdil S., Akyuz F., Karaca C., Demir K., Kaymakoglu S., Cakaloglu Y., Okten A. Pneumatic balloon dilatation in primary achalasia: the long-term follow-up results. *Hepatogastroenterology*, 2005 Mar-Apr, vol. 52 (62), pp. 475–480.
6. Beker K., Biesenbach S., Erckenbrecht J. F., Frieling T. Effect of balloon compliance on symptomatic success of pneumatic dilation in achalasia patients. *Z. Gastroenterol.*, 2001 Oct, vol. 39 (10), pp. 831–836.
7. Chan K. C., Wong S. K., Lee D. W., Mui W. L., Chan A. C., Ng E. K., Wu J. C., Sung J. J., Chung S. C. Short-term and long-term results of endoscopic balloon dilation for achalasia: 12 years experience. *Endoscopy*, 2004 Aug, vol. 36 (8), pp. 690–694.
8. Dobrucali A., Erzincan Y., Tuncer M., Drican A. Long-term results of graded pneumatic dilatation under endoscopic guidance in patients with primary esophageal achalasia. *World J. Gastroenterol.*, 2004 Nov 15, vol. 10 (22), pp. 3322–3327.
9. Eckardt V. F., Gockrl I., Bernhard G. Pneumatic dilation for achalasia: late results of a prospective follow up investigation. *Gut.*, 2004, vol. 53, pp. 629–633.
10. Farhoomand K., Connor J. E., Richter J. E., Achkar E., Vaezi M. F. Predictors of outcome of pneumatic dilation in achalasia. *Clin. Gastroenterol. Hepatol.*, 2004 May, vol. 2(5), pp. 389–394.
11. Orlova O. R., Iakhno N. N. *Primenenie Botoksa (toksina botulizma tipa A) v klinicheskoi praktike [The use of Botox (Botulinum toxin type A) in clinical practice]*. Moscow, Katalog Publ., 2001, 123 pp. (In Russian)
12. Orlova O. R. *Vozmozhnosti i perspektivy ispol'zovaniia botulotoksina v klinicheskoi praktike [Opportunities and prospects for the use of botulinum toxin in clinical practice]*. *Russkii meditsinskii zhurnal*, 2006, no. 23, pp. 3–10. (In Russian)
13. Skvortsov M. B., Zhuravlev S. V., Shinkarev N. V., Trukhan R. G. Endoskopicheskie metodiki dilatatsii pri kardiospazme. Obespechenie bezopasnosti [Endoscopic dilatation technique while cardiospasm . Security]. *Sb. tezisov 2-go Moskovskogo mezhdunarodnogo kongressa po endoskopicheskoi khirurgii*, Moscow, 1997, pp. 326–327. (In Russian)
14. Zaninotto G., Vergadoro V., Costantini M., Costantino M., Molena D., Rizzetto C., Epifani M., Ruol A., Nicolletti L., Ancona E. Botulinum toxin injection versus laparoscopic myotomy for the treatment of esophageal achalasia: economic analysis of a randomized trial. *Surg. Endosc.*, 2004 Apr, vol. 18(4), pp. 691–695. Epub 2004 Mar.
15. Gallenger Iu. I., Godzhello E. A. *Operativnaia endoskopiia [Operative endoscopy]*. Moscow, 1999, 273 pp. (In Russian)
16. Chernousov A. F., Bogopol'skii P. M., Kurbanov F. S. *Khirurgiia pishchevoda: Rukovodstvo dlia vrachei [Surgery of the esophagus: a guide for physicians]*. Moscow: Meditsina Publ., 2000, 352 pp. (In Russian)
17. Campos G. M., Vittinghoff E., Rabl C., Takata M., Gadensttter M., Lin F., Ciovica R. Endoscopic and surgical treatments for achalasia: a systematic review and meta-analysis. *Ann. Surg.*, 2009 Jan, vol. 249, pp. 45–57.
18. Hungness E. Per oral Endoscopic Myotomy (POEM): Achalasia — Treatment options and Expected outcomes. *SAGES PG Course*, 2012.

19. Von Renteln D., Inoue H., Minami H., Werner Y. B., Pace A., Kersten J. F., Much C. C., Schachschal G., Mann O., Keller J., Fuchs K. H., Risch T. Peroral endoscopic myotomy for the treatment of achalasia: a prospective single center study. *Am. J. Gastroenterol.*, 2012 Mar, vol. 107(3), pp. 411–417.

For citation: Korolev M. P., Fedotov L. E., Spesivtsev U. A., Ogloblin A. L., Smirnov A. A., Mamedov S. D., Konanov E. V. Different Endoscopic Treatment Options in the Management of Achalasia. *Vestnik of Saint Petersburg University. Series 11. Medicine*, 2016, issue 2, pp. 20–28. DOI: 10.21638/11701/spbu11.2016.203

Статья поступила в редакцию 5 мая 2016 г.

Контактная информация:

Королев Михаил Павлович — профессор; Korolevmp@yandex.ru
Федотов Леонид Евгеньевич — профессор; Fedotov-Le@yandex.ru
Спесивцев Юрий Александрович — профессор; spesivtsev1952@mail.ru
Оглоблин Александр Леонидович — доцент
Смирнов Александр Александрович — ассистент; Smirnov-1959@ya.ru
Мамедов Шохрат Девлат оглы — ассистент; ganjabasar666@mail.ru
Конанов Евгений Владимирович — ассистент; rekster@mail.ru

Korolev Mikhail P. — Professor; Korolevmp@yandex.ru
Fedotov Leonid E. — Professor; Fedotov-Le@yandex.ru
Spesivtsev Yuriy A. — Professor; spesivtsev1952@mail.ru
Ogloblin Alexandr L. — Associate Professor
Smirnov Aleksandr A. — Assistant; Smirnov-1959@ya.ru
Mamedov Shokhrat D. — Assistant; ganjabasar666@mail.ru
Konanov Evgeniy V. — Assistant; rekster@mail.ru